

Ефективність системного та місцевого застосування препарату Протефлазид у лікуванні патології шийки матки, спричиненої папіломавірусною інфекцією

Н.А. Годлевська, А.В. Старовір

Вінницький національний медичний університет ім. М.І. Пирогова

У статті наведені результати власного досвіду поєднання системного та місцевого застосування препарату Протефлазид у якості монотерапії захворювань шийки матки, асоційованих з вірусом папіломи людини. Лікування препаратом сприяло зменшенню вірусного навантаження до клінічно малозначущих рівнів, нормалізації стану шийки матки у 68,8% випадків, у 31,2% жінок відбувся частковий регрес захворювання. Це дозволяє уникнути деструктивного лікування або зменшити площу деструкції патологічно зміненої ділянки шийки матки, що особливо важливо у жінок, які не народжували. Дане лікування практично не мало побічних дій, зручне у застосуванні, не потребувало відвідування лікаря в процесі терапії.

Ключові слова: патологія шийки матки, папіломавірус людини, Протефлазид.

Згідно з літературними та статистичними даними протягом року в світі діагностують понад 370 тисяч нових випадків раку шийки матки, важливою особливістю якого є тривалий безсимптомний перебіг. Переважна кількість жінок звертаються до лікаря тільки в разі виражених симптомів гінекологічних захворювань.

Рак шийки матки є кінцевою стадією патологічного процесу, якому передують різні проміжні етапи. Безумовно, не всі захворювання шийки матки відносять до передракових станів, однак усі вони потребують грамотної своєчасної діагностики та адекватного лікування, що, в свою чергу, запобігає прогресуванню та малігнізації процесу.

Сьогодні однією з основних причин виникнення раку шийки матки гінекологи всього світу вважають папіломавірус людини (ПВЛ). Уперше цю проблему почали обговорювати ще в середині 70-х років ХХ ст. Результати популяційних досліджень свідчать, що рак шийки матки не менше ніж у 95–99% випадків асоційований з ПВЛ [1, 2, 10].

Найбільш часто інфікування ПВЛ відбувається у віці 16–25 років, однак майже в 70% випадків інфекція має транзиторний характер, вірус спонтанно елімінується з організму без лікування. Клінічні прояви ПВЛ частіше спостерігаються в більш зрілому віці, внаслідок зниження рівня імунного захисту, що нерідко супроводжується процесами передпухлинної та пухлинної трансформації враженого епітелію. Характерною особливістю ПВЛ є здатність спричинити проліферацію епітелію шкіри та слизових оболонок, в тому числі і генітального тракту. Доведено існування понад 130 типів папіломовірусів, які відрізняються будовою ДНК.

Основним шляхом передачі ПВЛ у жінок фертильного віку є статевий. Передача ПВЛ відбувається переважно під час статевого акту, в тому числі нетрадиційного (гомосексуальний, орогенітальний, аногенітальний), крім цього, передача збудника можлива трансплацентарно та інтранатально, а також контактано-побутовим шляхом через руки та медичний інструментарій. Але найбільш значущими факторами ризику ПВЛ вважають: ранній початок статевого життя, наявність ба-

гатьох статевих партнерів, наявність інфекцій, які передаються статевим шляхом, шкідливі звички, соматичні захворювання, які супроводжуються зниженням імунітету, багатонароджуючі жінки, тривале (більше 5 років) використання гормональних контрацептивів, гормонзалежні процеси, за яких спостерігається гіперестрогенія, тривале застосування внутрішньоматкових контрацептивів, дефіцит вітамінів А, С та бета-каротину в дієті, жінки, у партнерів яких діагностовано рак головки статевого члена, імунodefіцитні стани, включаючи СНІД, індивідуальна генетична схильність до гінекологічних злоякісних процесів.

Штами ПВЛ поділяють на типи високо- та низькоонкогенного ризику. Типи ПВЛ високого онкогенного ризику: 16, 18, 31, 33, 35, 39, 45, 52, 56, 58, 59, 66, 67, 68, 70. Типи ПВЛ низького онкогенного ризику: 6, 11, 42, 43, 44. Однак виявлення навіть вірусів високого онкогенного ризику не свідчить про наявність передракового стану шийки матки або раку. У разі злагодженості роботи імунної системи ці віруси протягом року можуть самостійно ліквідуватися власним організмом навіть без лікування. Така очікувальна тактика припустима за відсутності виражених змін епітелію шийки матки, за нормальних результатів ПАП-тесту (цитологічне дослідження). Цитологічне дослідження (онкоцитологія, ПАП-тест, цитоморфологічне дослідження епітелію шийки матки) – обстеження, яке жінка має проходити щорічно. Дослідження дозволяє підтвердити або спростувати наявність передраку та раку шийки матки. Передраковий стан шийки матки – дисплазія – вважається застарілою назвою. Ще в 1968 році Richart запропонував іншу назву, яку сьогодні і використовують – «цервікальна інтраепітеліальна неоплазія», скорочено – ЦІН. Усі ці терміни означають передрак шийки матки – проміжний стан між здоровою шийкою матки та раком [1, 4, 9, 11, 12].

Реплікація вірусної ДНК і синтез пов'язаних с нею капсидних білків змінюють клітинний цикл ураженого епітелію та призводять до розвитку клітинної атипії. Поки ПВЛ знаходиться в епісомальному стані, спостерігаються доброякісні процеси. Епітеліальна неоплазія виникає при інтеграції вірусу в геном клітини. Тому важливим моментом лікування є виявлення початкових змін шийки матки (ЦІН I), оскільки на стадії ЦІН II та III ізолюване призначення противірусних препаратів не призведе до зупинки процесу пухлинної трансформації, тому що інфіковані клітини не мають вірус у традиційному розумінні.

Ступінь (стадію) ЦІН шийки матки визначають за глибиною проникнення патологічного процесу (порушення клітинних перетворень в шарах епітелію):

ЦІН I (легка дисплазія) – визначають, коли епітелій шийки матки вражений у глибину на одну третину його товщини;

ЦІН II (помірна дисплазія) – епітелій шийки матки вражений у глибину не більше двох третин;

ЦІН III (виражена дисплазія або рак in situ) – епітелій шийки матки вражений на глибину більше двох третин.

Фактори розвитку ЦН шийки матки:

1) екзогенні (отримані зовні) – інфікування ПВЛ, герпес (герпетична інфекція), інфекції, які передаються статевим шляхом (хламідіоз, мікоплазмоз, гонорея, трихомоніаз);

2) ендогенні фактори (фактори внутрішнього середовища організму) – гормональні порушення, зниження імунних властивостей захисту тощо;

3) змішані фактори.

Патологія шийки матки в більшості випадків протягом тривалого часу перебігає безсимптомно, часто дає про себе знати лише в разі приєднання запальних процесів шийки матки та піхви. У таких випадках клінічна картина проявляється: виділеннями з піхви незвичного кольору та консистенції, свербіжем, контактними кровотечами, які виникають у разі травмизації шийки матки гігієнічними тампонами або під час статевого акту. Відчуття дискомфорту та больові відчуття в ділянці малого таза спостерігаються вкрай рідко.

Діагностика патології шийки матки не є складною. Обстеження включає різні клінічні, інструментальні та лабораторні методи, а саме:

- огляд шийки матки в дзеркалах;
- кольпоскопію;
- цитологічне дослідження мазка;
- ПЛР (полімеразна ланцюгова реакція) на віруси та патогенні бактерії;
- гістологічне дослідження (біопсія шийки матки).

Специфічною ознакою наявності ПВЛ при проведенні цитологічного дослідження є визначення койлоцитів – клітин епітелію, які гинуть та мають характерні зміни, спричинені потраплянням в них ПВЛ. Цитологічно це клітина з оксифільним забарвленням, навколо ядра є зона просвітлення, в цитоплазмі – багаточисельні вакуолі, які містять вірусні частинки. По периферії койлоцитів можуть бути цитоплазматичні фібрили.

Диференціально-діагностичними ознаками інфікування шийки матки ПВЛ при кольпоскопії можуть бути: оцтовобільний епітелій, лейкоплакія, мозайка, пунктуація, атипова зона трансформації, перлиноподібна поверхня після оброблення оцтом. З усіх місць з виявленими атиповими відхиленнями необхідно взяти матеріал для прицільної біопсії.

Згідно з загальноприйнятими стандартами лікування вражені клітини мають бути видалені за допомогою деструктивного впливу (кріодеструкції, лазервапоризації, електро- або радіохвильового лікування) [6, 7]. Сформульована за останній час тенденція до необґрунтованого та агресивного хірургічного лікування жінок, інфікованих ПВЛ, як єдиний метод, нерідко призводить до ускладнень (рубцева деформація шийки матки, істміко-цервікальна недостатність та інші, що особливо не бажано жінкам, які не народжували або планують повторну вагітність) та рецидивів передухлинних захворювань, частота яких досягає 30–65%, що в свою чергу пов'язано зі збереженням етіопатогенетичного фактора – вірусної інфекції. Враховуючи це, всі хірургічні методи лікування повинні поєднуватись з етіопатогенетичною терапією [4, 5, 10].

Препаратів, які справляють специфічну противірусну дію на ПВЛ, не існує. Найбільш часто для лікування папілома вірусної інфекції (ПВІ) застосовують інтерферони та різні імунomodulators.

Найбільш ефективним і оптимальним є поєднання системного та місцевого введення препаратів безпосередньо у вогнище ураження, що забезпечує його високу терапевтичну концентрацію в місці локалізації інфекційного процесу, стимулює синтез факторів місцевого та загального імунітету [3, 12].

У цьому напрямку особливу увагу привертає противірусний препарат Протефлазід (розробник НВК «Екофарм», Україна). Препарат є розчином, в 1 мл якого міститься рідкий екстракт (1:1), отриманий із суміші трави Щучки дернистої (*Herba Calamagrostis epigeios* L.) та трави Війника наземного

(*Herba Deschampsia caespitosa* L.), до складу якого входить не менше 0,32 мг флавоноїдів в перерахунку на рутин і не менше 0,3 мг суми карбонових кислот в перерахунку на яблучну кислоту; допоміжні речовини: спирт етиловий 96%.

Флавоноїдні глікозиди, які екстрагуються з диких злаків *Deschampsia caespitosa* L. та *Calamagrostis epigeios* L., пригнічують віруспецифічні ферменти – ДНК-полімераза, тимідинкіназа і зворотну транскриптазу у вірусінфікованих клітинах. Це призводить до зниження або повного блокування реплікації вірусів.

Окрім викладеного вище, розробником препарату (ТОВ «НВК «Екофарм») надані матеріали доклінічного вивчення дії препарату Протефлазід на моделі онкогенних папіломавірусів (Виконавець: ДУ «Інститут епідеміології та інфекційних хвороб ім. Л.В. Громашевського, 2010 р.). На моделях ізолятів ВПЛ 16; генотипів ВПЛ 31, 35, 39, 59 доведено, що Протефлазід інгібує репродукцію ВПЛ на 2 lg ID 50. Цитологічними дослідженнями встановлено, що Протефлазід інгібує проліферативну та деструктивну дію ВПЛ на клітини.

Одночасно Протефлазід збільшує продукцію ендогенних альфа- і гама-інтерферонів до фізіологічно активного рівня, що збільшує неспецифічну резистентність організму до вірусної та бактеріальної інфекції. Результати клінічних досліджень свідчать, що за умови тривалого щодобового вживання препарату не відбувається рефрактерності імунної системи, завдяки чому нормалізується імунний статус людини. Це дає можливість використовувати препарат протягом тривалого періоду лікування хронічних інфекцій.

Препарат має антиоксидантну активність, оскільки запобігає накопиченню продуктів переокислення ліпідів, внаслідок чого пригнічується перебіг вільнорадикальних процесів. Препарат є модулятором апоптозу, посилює дію апоптозіндукувальних речовин.

Препарат добре переноситься. Серед побічних дій в окремих випадках може виникати підвищення температури тіла до 38 °С на 3–10-й день терапії препаратом, диспепсичні розлади, алергічні прояви.

Протипоказаннями до використання Протефлазиду є підвищена чутливість до препарату та виразкова хвороба шлунка та дванадцятипалої кишки в стадії загострення.

Мета дослідження: вивчити ефективність системного та місцевого застосування в якості монотерапії препарату Протефлазід при патології шийки матки на тлі ПВЛ.

МАТЕРІАЛИ ТА МЕТОДИ

Нами було обстежено та проліковано 32 жінки з патологією шийки матки, спричиненою різними штамами ПВЛ. Діагноз встановлювали згідно з клініко-морфологічною класифікацією захворювань шийки матки (Міжнародна класифікація хвороб 10-го перегляду). Відбір пацієнток та оцінка ефективності лікування проводили на підставі цитологічного, кольпоскопічного, гістологічного досліджень та визначення вірусного навантаження ПВЛ. Визначення показників проводили до та через 2 міс після лікування (згідно з вимогами інструкції до застосування препарату Протефлазід). Усі жінки проходили обстеження та лікування на базі жіночої консультації Вінницького міського клінічного пологового будинку № 1. Бактеріоскопічні та бактеріологічні дослідження вагінальних виділень, ПЛР зскрібка з каналу шийки матки на наявність безумовно патогенної інфекції (*Neisseria gonorrhoeae*, *Trich. vaginalis*, *Chl. trachomatis*, *Myc. genitalis*), папіломавірусної інфекції 16, 18, 31, 33, 35, 39, 45, 51, 52, 56, 58, 59, 67-го типів з кількісною оцінкою (аналітична чутливість тест-системи для кількісного визначення ПВЛ 1–5×10³ копій/мл), вірусу герпесу 2-го типу та цитомегаловірусу проведені в лабораторії Synevo.

Кольпоскопію виконували за допомогою кольпоскопу Scaner МК-300 (Україна) з використанням судинних тестів. Оцінку проводили згідно з міжнародною класифікацією коль-

ТОРСН-ИНФЕКЦИИ И ЗППП

поскопичних термінів, прийнятою на VII Всесвітньому конгресі з патології шийки матки і кольпоскопії (Рим, 1990, переглянуто в 2002 році).

Матеріал для цитологічного дослідження отримували з ендоцервіксу за допомогою цервікальної щітки, з ектоцервіксу – за допомогою легкого зскрібання шпательом. Фарбування проводили за Папаніколау в модифікації Г.В. Руденко та Л.К. Куніці. Описували результати згідно з класифікацією Папанікалау з виділенням 5 класів (типів) мазків, з урахуванням цитологічної класифікації дисплазій (ЦН) Ріхарта (1968). Одним з цитологічних критеріїв діагностики інфікування ПВЛ була наявність койлоцитів.

Біопсію виконували під кольпоскопічним контролем з ділянки найбільш виражених патологічних змін за допомогою конхотому. Біоптат вкладали у баночку з 10% розчином формаліну та доставляли в гістологічну лабораторію. Гістологічні висновки складали згідно з гістологічною класифікацією пухлин жіночої статеві сфери ВООЗ (друга редакція, 1994 рік).

Критерії включення у дослідження: наявність патології шийки матки на тлі ПВЛ різних штабів, бажання та можливість жінки лікуватися.

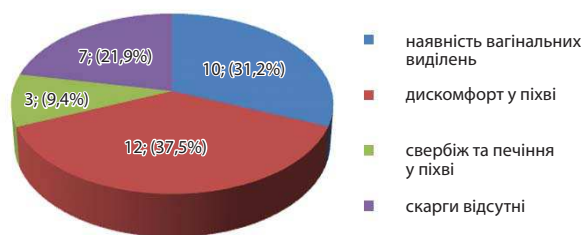
Критерії виключення: наявність ЦН III ступеня, раку шийки матки, мікст-інфекцій, вік до 23 років (можливість уроджених змін шийки матки), вагітність.

Жінкам було проведено лікування в якості монотерапії препаратом Протекфлазід усередину за схемою: 1-й тиждень по 7 крапель 2 рази на добу, 2–3-й тиждень – по 15 крапель 2 рази на добу, з 4-го тижня – по 12 крапель 2 рази на добу. Курс лікування тривав 3 міс без перерви. Необхідну кількість препарату капали у воду (1–2 столові ложки), вживали за 10–15 хв до їди (згідно з інструкцією до препарату). Препарат також застосовували місцево у вигляді вагінальних тампонів (20–25 крапель Протекфлазиду розчиняли у 10 мл фізіологічного розчину натрію хлориду, вводили у піхву на ніч протягом місяця, окрім днів менструації). Аналогічна схема перорального вживання препарату була запропонована статевим партнерам жінок. Протягом усього курсу лікування та до проведення контрольного обстеження пацієнтки використовували презерватив як засіб запобігання реінфікуванню.

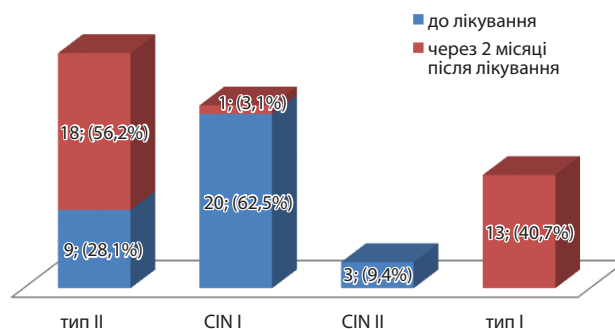
Після проведеного лікування за наявності часткового регресу проводили кріодеструкцію змінених ділянок шийки матки.

РЕЗУЛЬТАТИ ДОСЛІДЖЕННЯ ТА ЇХ ОБГОВОРЕННЯ

В обстеженій групі жінок віком 23–30 років було 21 (65,6%), 30–35 років – 11 (34,4%). Середній вік початку ста-



Мал. 1. Скарги жінок з патологією шийки матки (n=32)



Мал. 2. Цитологічне дослідження до та через 2 міс після лікування (n=32)

тевого життя склав $17,3 \pm 0,9$ року. Більшість жінок (25–78,1%) мали 2 та більше статевих партнерів. Жінок, які не народжували, було 17 (53,1%), однак усі жінки планували народження дітей в майбутньому. Не було виявлено тяжких захворювань екстрагенітальних органів і систем.

Причиною звернення до гінеколога були скарги, наведені на мал. 1.

Привертає увагу, що майже кожна п'ята жінка (21,9%) не підозрювала в себе наявність будь-якої патології, візит до лікаря мав профілактичний характер, що підкреслює необхідність заохочення жінок до відвідування гінеколога хоча б 1 раз на рік навіть за відсутності будь-яких скарг з обов'язковим проведенням цитологічного скринінгу.

Результати цитологічного дослідження наведені на мал. 2.

Як видно з мал. 2, переважна кількість жінок (23 – 71,9%) мали ЦН I–II ступеня (III тип цитологічного мазка за Папанікалау). Після проведеного лікування нормалізацію цитологічної картини (I тип) відзначено в 40,7% випадків, покра-

Таблиця 1

Кольпоскопічні ознаки у жінок з патологією шийки матки, асоційованої з ПВЛ, до та через 2 міс після лікування (n=32)

Кольпоскопічна ознака	До лікування, %	Через 2 міс після лікування, %
Гіперемія	71,9	12,5
Нижній оцтовобілий епітелій	25	9,4
Гострокінцеві кондиломи	18,8	0
Нижня мозаїка	15,6	0
Нижня пунктуація	12,5	0
Мозаїка	9,4	0
Оцтовобілий епітелій	6,3	0
Доброякісна зона трансформації	0	15,6
Ектопія циліндричного епітелію	0	12,5
Нормальна картина	0	50

Примітка: сума перевищує 100%, оскільки спостерігалися поєднання ознак.

Таблиця 2

Вірусне навантаження ПВЛ до та через 2 міс після лікування (n=32)

Показник	Вірусне навантаження (Lg ПВЛ/10 ⁵ клітин)
До лікування	5,9±0,35
Через 2 міс після лікування	2,3±0,33
Ефект лікування	-3,6*±0,45

*p<0,05

щання (II тип) – в 56,2% випадків, в 3,1% – стабілізація процесу. У жодному випадку не відзначено прогресування ЦІН.

Результати кольпоскопії наведені в табл. 1.

Як видно з наведених у табл. 1 даних, кольпоскопічна картина до лікування представлена гострокінцевими конділомами у 18,8% випадків, мозаїка – в 9,4% пацієток. У решти виявлені незначні зміни, найчастіше – гіперемія (71,9%) та нижній оцтовобільний епітелій (25%). Через 2 міс після лікування нормалізація кольпоскопічної картини відзначена у 50% жінок, покращання – у решти 50%. У жодному випадку не зафіксовано прогресування ЦІН або погіршення картини.

При гістологічному дослідженні біоптату шийки матки, взятого під кольпоскопічним контролем, виявлено слабковиражену дисплазію (вогнищеву, ЦІН I) – у 23 (71,9%), у решти (9 – 28,1%) – стаціонарний (простий) ендocerвікоз. Після лікування 96,9% випадків дисплазію (ЦІН) різних ступенів виявлено не було. Тільки у однієї пацієтки (3,1%) виявлено ЦІН 1 ступеня.

Нами також було проведено кількісне визначення вірусного (ПВЛ) навантаження до та через 2 міс після лікування. Результати представлені в табл. 2.

Як видно з даних табл. 2, до лікування вірусне навантаження було клінічно високозначущим (більше 5 Lg ПВЛ/10⁵ клітин), після лікування вірусне навантаження відповідало клінічно малозначущим величинам (менше 3 Lg ПВЛ/10⁵ клітин), тобто відбулось його достовірне (p<0,05) зменшення у 2,57 разу. У 3 жінок (9,4%) ПВЛ після лікування виявлено не було.

Нами проведена комплексна оцінка ефективності лікування (через 2 міс після закінчення курсу) за результатами цитологічного та кольпоскопічного досліджень, що дозволяє підвищити точність отриманих даних. При цьому повний регрес захворювання виявлено у 22 жінок (68,8%), у третини жінок (10 – 31,2%) відзначено частковий регрес патології. Останній групі жінок проведена криодеструкція ураженої ділянки шийки матки.

Усі пацієтки добре перенесли дану терапію, серед побічних впливів – тільки 3 жінки (9,4%) відзначили підвищення температури тіла до 37,3 °C на 3–4-й день від початку лікування, яке не потребувало застосування додаткових заходів.

ВИСНОВКИ

Таким чином, результати власного клінічного досвіду системного та вагінального застосування препарату Протефлазид у лікуванні патології шийки матки на тлі ПВЛ дозволяють констатувати високу ефективність цього препарату (зменшення вірусного навантаження у 2,57 разу, нормалізація стану шийки матки у 68,8% жінок, а у 31,2% – значне покращання), що дозволило уникнути або значно зменшити площу деструкції ураженої ділянки шийки матки, що особливо важливо для жінок, які планують народжувати. Крім того, спосіб застосування препарату простий, не потребує додаткового відвідування лікаря в процесі лікування, безболісний та практично не має побічних впливів.

Наведене лікування практично не мало побічних дій, зручне у застосуванні, не потребувало відвідування лікаря в процесі терапії.

Эффективность системного и местного применения препарата Протефлазид в лечении патологии шейки матки, вызванной папилломавирусной инфекцией Н.А. Годлевская, А.В. Старовир

В статье представлены результаты собственного опыта сочетания системного и местного использования препарата Протефлазид в качестве монотерапии заболеваний шейки матки, ассоциированных с вирусом папилломы человека. Лечение препаратом привело к уменьшению вирусной нагрузки до клинически малозначимых уровней, нормализации состояния шейки матки в 68,8% случаев, у 31,2% женщин произошел частичный регресс заболевания. Это позволяет избежать деструктивного лечения или уменьшить площадь деструкции патологически измененного участка шейки матки, что особенно важно для нерожавших женщин. Приведенный вариант лечения практически не имел побочных эффектов, удобен в применении, не требовал посещения врача во время терапии.
Ключевые слова: патология шейки матки, папилломавирус человека, Протефлазид.

The effectiveness of systemic and topical administration of Proteflazidum in treatment of cervical pathology associated with human papillomavirus infection N. Godlevskaya, A. Starovier

The article presents the experience results of the usage of proteflazid (orally and topically) as monotherapy for the treatment of the cervix diseases caused by human papilloma virus. We found that the treatment led to normalization of the cervix in 68,8% of cases, in 31,2% of women held a partial regression of disease, reducing viral load to clinically insignificant levels. This avoids the destructive treatment or reduces the area of ??destruction of pathologically changed area of the cervix, which is especially important in women who haven't had delivery.

Key words: cervical pathology, human papillomavirus, Proteflazid.

ЛИТЕРАТУРА

1. Бебнева Т.Н., Прилепская В.Н. Папилломовирусная инфекция и патология шейки матки // Гинекология. – 2001. – Т. 3, № 3. – С. 77–81.
2. Вакуленко Г.А., Манжура Е.П., Щепотин И.Б. Ключевые звенья рака шейки матки, определяющие клинические перспективы // Здоровье женщины. – 2006. – № 2 (26). – С. 202–206.
3. Вакуленко Г.О., Захарцева Л.М., Коханевич Е.В. та інш. Етіотропне лікування хворих на початкові форми раку шийки матки в залежності від патогенетичного варіанту. – Матер. X з'їзду онкологів України. – 2001. – С. 219–220.
4. Волошина Н.И., Петрова О.Ю., Шатовский Ю.А., Кузнецова Т.П. Комбинированное лечение преинвазивного рака у пациенток репродуктивного возраста // Репродуктивное здоровье женщины. – 2005. – № 1 (21). – С. 86–88.
5. Воробйова Л.І., Лигирда Н.Ф. Нові підходи до лікування цервікальних інтраепітеліальних неоплазій, асоційованих з папіломавірусною інфекцією. – Матеріали X з'їзду онкологів України. – 2001. – С. 216–217.
6. Иванова И.М., Лищук В.Д., Исакова Л.М. Комплексная терапия субклинических проявлений папилломовирусной инфекции у женщин с патологией шейки матки // Акушерство и гине-

- кология. – 1998. – Спец.выпуск. – 50 с.
7. Киселев В.И. Вирусы папилломы человека в развитии рака шейки матки. – М., 2004. – 180 с.
8. Сенчук А.Я., Мільяновський О.Й., Мельничук В.Д., Гужевська І.В. Роль факторів місцевого імунітету в діагностиці та оцінці ефективності лікування переддухлинних захворювань шийки матки // ПАГ. – 1993. – № 5–6. – С. 33–34.
9. Bosh A. Epidemiology of HPV and associated neoplasia. Book of abstracts, HPV conference, Hannover, Lune 2–5, 2005.
10. Jin X.W., Cash J., Kennedy A.W. Human papillomavirus typing and the reduction of cervical cancer risk // Cleve. Clin. J. Med. – 1999. – Vol. 66, № 9. – P. 533–539.
11. Natural history of cervical papillomavirus infection in young woman: a longitudinal cohort study / Woodman C.B., Collins S., Winter H. et al. // Lancet. – 2001. – Vol. 357, № 9271. – P. 1831–1836.
12. Tseng C.J., Tseng L.H., Lai C.H., Soong Y.K., Hsuen S. et al. Identification of human papillomavirus types 16 and 18 deoxyribonucleic acid sequences in bulky cervical cancer after chemotherapy // Am. J. Obstet. Gynec. – 1997. – Vol. 176 (4). – P. 865–869.