

УДК: 616-053.33:618.3:616.988

**О.О.Лошак, І.І.Новик, Т.В.Петрицюк,
О.В. Калиновський**

ДУ «Інститут педіатрії акушерства
та гінекології НАМН України»
(м. Київ, Україна)

**НОВІ ПІДХОДИ ДО ВИХОДЖУВАННЯ
НЕДОНОШЕНИХ НОВОНАРОДЖЕНИХ
ВІД МАТЕРІВ З БАКТЕРІАЛЬНО-ВІРУСНИМИ
МІКСТ-ІНФЕКЦІЯМИ**

Ключові слова: недоношений новонароджений, бактеріально-вірусна мікст-інфекція, внутрішньоутробне інфікування, Флавозід.

Резюме. У статті представлено результати застосування препарату «Флавозід» («Екофарм», Україна) у 30 недоношених новонароджених від матерів з бактеріально-вірусною мікст-інфекцією. Отримані дані довели, що «Флавозід» є ефективним засобом у лікуванні внутрішньоутробної інфекції у недоношених новонароджених. Призначення його разом із стандартною терапією сприяє зменшенню тривалості перебування немовлят в умовах відділень інтенсивної терапії новонароджених та зменшенню тривалості проведення інвазивної штучної вентиляції легень, зменшенню ускладнень з боку центральної нервової системи.

Вступ

Внутрішньоутробна інфекція (ВУІ) є однією з найбільш важливих медико-соціальних проблем сучасної перинатології. Особливе значення її обумовлено високим рівнем захворюваності вагітних, породіль з ураженням плода та новонароджених, лівовою часткою бактеріально-вірусних захворювань в структурі перинатальних втрат [1, 2].

За даними різних авторів доведена роль таких інфекцій, як цитомегаловірусна, герпетична, хламідійна та мікоплазменна в патогенезі патологічних станів, що формуються в перинатальний період. При цьому в 34% випадків спостерігається змішаний характер інфекції [2, 3, 4].

Гострі та хронічні інфекції створюють негативний вплив на внутрішньоутробний розвиток ембріону та плоду, призводять до самовільних викиднів, передчасного народження дітей та виникнення ряду захворювань у новонароджених [1, 5, 6]. При інфекційних захворюваннях у жінок, особливо при передчасних пологах часто народжуються діти з ураженнями центральної нервової системи (ЦНС), що сприяє ранній неонатальній смертності та виникненню в майбутньому різних за ступенем важкості психоневрологічних розладів та інвалідності [4, 7]. Своєчасна діагностика таких уражень головного мозку в неонатальному періоді часто утруднена, оскільки в клінічній картині на перший план виступають загальні симптоми у вигляді пригнічення чи збудження ЦНС. І лише значно пізніше виявляється більш специфічна неврологічна симптоматика (парези, паралі-

чі, судоми, затримка психомоторного розвитку тощо) [7, 8].

Мета дослідження

Оцінити ефективність застосування препарату «Флавозід» (ТОВ «НВК «Екофарм», Україна), який має противірусну та імунomodуючу дію, не чинить мутагенного та тератогенного ефекту, в лікуванні внутрішньоутробної інфекції у недоношених новонароджених від матерів з бактеріально-вірусною мікст-інфекцією.

Матеріали і методи

У динаміці раннього неонатального періоду комплексно обстежено 60 недоношених новонароджених з клінічними проявами внутрішньоутробної інфекції від матерів з бактеріально-вірусною мікст-інфекцією та 30 недоношених дітей від здорових матерів.

Проводились патоморфологічні та імуністохімічні дослідження плаценти, аналіз перебігу раннього неонатального періоду з урахуванням особливостей перебігу вагітності та пологів у матерів, нейросонографічні обстеження новонароджених.

Результати та їх обговорення

За результатами наших досліджень у жінок з бактеріально-вірусною мікст-інфекцією спостерігалися несприятливі анте- та інтранатальні фактори. Обтяжений акушерський анамнез зафіксовано у 18% випадків, з них викидні становили 8%, штучне переривання вагітності – 7%, позаматкова вагітність – 1%, смертність у ранньому неонатальному

віці при попередніх вагітностях – 2%. Серед екстрагенітальних захворювань найчастіше виявляли: анемію різного ступеня – 38%, гострі респіраторні захворювання – 26%, захворювання нирок – 16%, ендокринні захворювання – 13%, захворювання серцево-судинної системи – 9%, захворювання органів травлення – 7%. Діагностовано акушерську патологію: фетоплацентарну недостатність – 29%, загрозу переривання вагітності – 28%, дистрес плода – 15%, уrogenітальні інфекції – 17%, гестози – 14%, багатоводдя – 16%, маловоддя – 7%. Пологи ускладнювалися передчасним виливанням навколоплідних вод у 23% випадків, слабкістю пологової діяльності – у 17%, обвивання пуповиною – у 14%, гострим дистресом плода – у 12% випадках. Тривалість безводного проміжку була понад 6 год. у 27% випадків. Брудні навколоплідні води, макроскопічні зміни плаценти і оболонок виявлено у 57% поророділь. Всі немовлята народились у терміні гестації 32-34 тижні, 30% дітей вилучені шляхом операції кесаревого розтину, 60% – з ознаками тяжкої і помірної асфіксії, персистенцію низької оцінки по шкалі Апгар на 5-й хвилині зафіксовано у 40% дітей. У відділення інтенсивної терапії новонароджені поступали переважно на 1–3-тю доби життя в тяжкому і дуже тяжкому стані. За даними рентгенологічного обстеження встановлено пневмонію у 69%. Всі діти мали дихальні розлади I–II ступеня. За результатами ехокардіоскопії переважали такі зміни: перевантаження правих відділів – 70% дітей, відкрита артеріальна протока – 17%, патологія клапанів – 7%, дефект міжшлуночкової перетинки – 4%.

В результаті наших досліджень виявлені специфічні зміни плаценти, які й обумовлюють порушення гомеостазу новонароджених від інфікованих матерів. При патоморфологічному дослідженні плаценти діагностувались дрібні, вогнищеві ущільнення (amnion nodosum), поява яких є прогностично несприятливою ознакою; порушення диференціації тканин плаценти, плацентарної циркуляції на фоні запальних змін у вигляді амніоніту оболонок та хоріонічної пластинки плаценти, васкуліту опорних ворсин та судин пуповини. Найбільш суттєві порушення встановлені при асоціації кількох вірусів.

Гістохімічно виявлена висока експресія мезенхімального фактору Vimentin в структурах плаценти (стромі та ендотелії судин), яка є підтвердженням того, що плацентарна

недостатність при TORCH-інфекціях обумовлена продуктивними судинно-клітинними реакціями у стромі ворсин на дію інфекції (рис. 1).

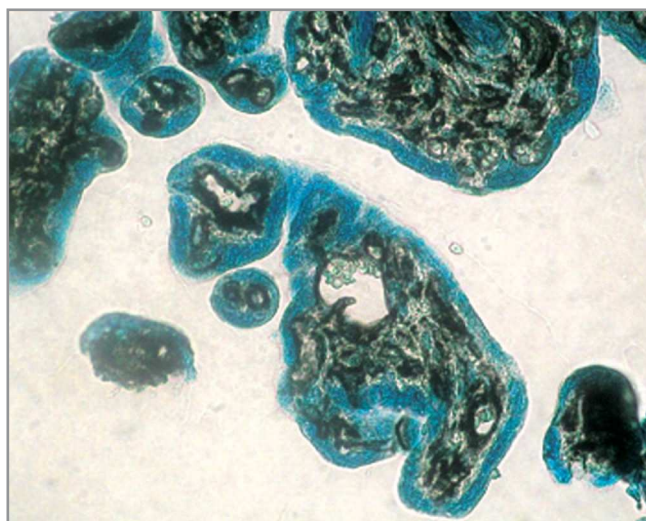


Рис. 1. Плацента жінки, інфікованої герпесом

При імуно-гістохімічному дослідженні прозапального цитокіну інтерлейкіну-6, який бере участь в реалізації імунної відповіді і запальній реакції, встановлено, що у 80% у плаценті відмічається виражена реакція з рівнем експресії 2–3 бали та розповсюдженістю 2–3 бали у стромі ворсин, помірна (2 бали) – в ендотелії судин. У плацентах жінок контрольної групи реакція на інтерлейкін-6 була відсутня (рис. 2).

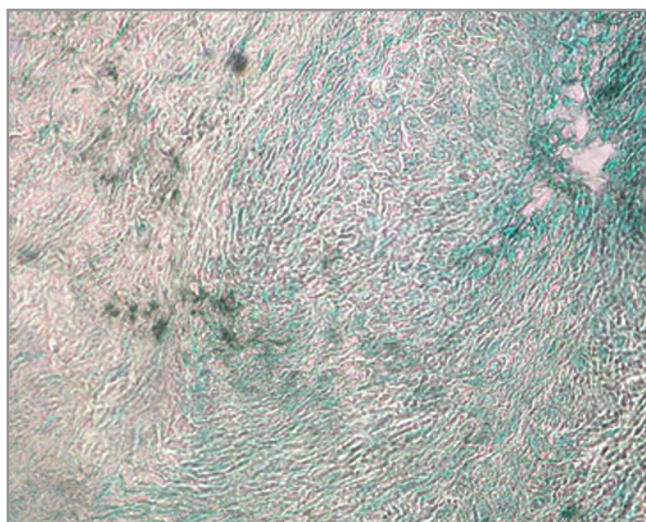


Рис. 2. Плацента жінки, інфікованої токсоплазмозом

Виявлені зміни плацентарного комплексу обумовили порушення стану новонароджених. Отже, характерні бактеріально-вірусної мікст-інфекції зміни в плаценті можуть бути

прогностичною ознакою порушень стану немовлят.

Визначення концентрації імуноглобулінів у крові новонароджених показало, що вміст IgG у новонароджених від матерів з бакте-

ріально-вірусною мікст-інфекцією був нижчим, ніж в групі порівняння, однак IgA і IgM зберігалися на нормальному рівні. Виявлені зміни були характерними для обох дослідних груп новонароджених (табл. 1).

Таблиця 1

Рівень імуноглобулінів у крові новонароджених дітей на 3-5 добу життя, г/л (M±m)

Групи обстежених новонароджених	Імунологічні чинники		
	IgG	IgA	IgM
основна (n = 60)	(3,88±0,46)*	0,31±0,10	(0,32±0,09)*
контрольна (n = 30)	5,8±0,42	0,30±0,06	0,22±0,04

Примітка. * - вірогідність різниці відносно показників 3 групи (p<0,05).

Неврологічне обстеження новонароджених з використанням в динаміці ультразвукового дослідження (УЗД) дозволило діагнос-

тувати у них грубі та множинні ураження мозкової тканини, які носили вроджений характер (рис. 3).

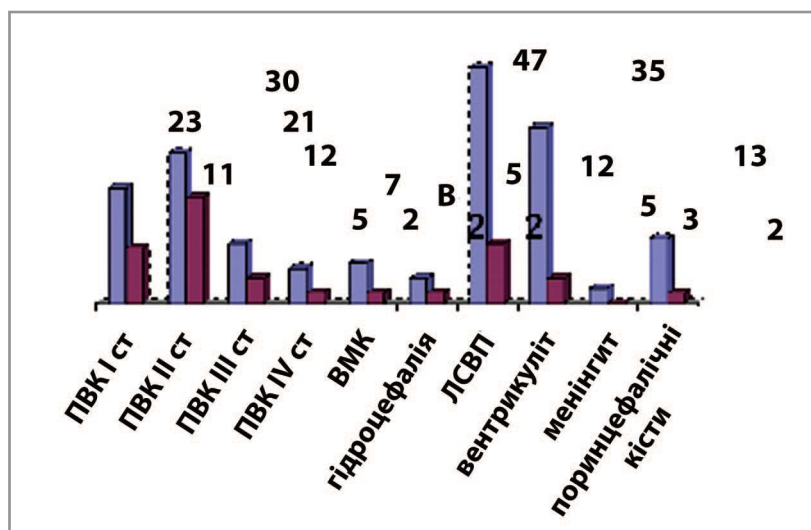


Рис. 3. Частота структурних порушень, виявлених при НСГ (%)

У нейросонографічній картині в більшості новонароджених відмічалися пери-інтравентрикулярні крововиливи різного ступеня тяжкості, у 8% випадків мали місце крововиливи у паренхіму головного мозку, гідроцефалію діагностовано у 5% недоношених немовлят, вентрикуліт – у 35%, менінгіт – у 3%, поринцефалічні кісти – у 13%.

Поряд з гіпоксично-ішемічними та геморагічними ураженнями головного мозку при НСГ у новонароджених від матерів з бактеріально-вірусною мікст-інфекцією виявлені в паренхімі головного мозку ехопозитивні включення - лентикюлостріарна васкулопатія (ЛСВП), що може свідчити про наявність

вогнищ запальної інфільтрації внаслідок внутрішньоутробного інфікування.

З метою оцінки ефективності запропонованого лікування новонароджені від матерів з бактеріально-вірусною мікст-інфекцією були розподілені на дві групи: I групу склали 30 немовлят, які отримували загальноприйняте лікування (відповідно до протоколів, затверджених наказами МОЗ України), II групу (30 дітей) – новонароджені, яким окрім стандартної терапії, призначався препарат «Флавозід» (ТОВ «НВК «Екофарм», Україна), який має є протівірусну та імуномодулюючу дію, разом з тим не чинить мутагенного та тератогенного ефекту; зручний для застосу-

вання всередину, добре переноситься хворими. Склад «Флавозіду»: 100 мл сиропу містять 2 мл Протефлазиду, отриманого з диких злаків, з вмістом флавоноїдів у перерахунок на рутин не менше 0,0035 мг/мл. Контрольну групу склали 30 недоношених немовлят від здорових матерів.

Запропоноване нами включення до лікувального комплексу специфічного препарату «Флавозід» сприяло достовірному зменшенню тривалості перебування недоношених новонароджених у відділенні інтенсивної терапії (18,5±0,5 діб у новонароджених I групи та 12,4±0,3 діб у немовлят II групи), тривалість штучної вентиляції легень була значно меншою у дітей II групи (8,4±0,3 діб проти 11,2±0,2 діб у малюків, що отримували лише стандартне лікування).

У недоношених новонароджених з проявами внутрішньоутробної інфекції на 1 місяці життя при проведенню нейросонографічному дослідженні визначались ознаки вентрикулоділятації (підвищення значень шлуночкового індексу та показників вентрикулометрії), що свідчить про порушення гемоліквородинаміки. Але у групі дітей, що отримували окрім базисної терапії «Флавозід», вищезгадані показники були нижчими, ніж у I групі (табл. 2). Міжшлуночкова асиметрія спостерігалась рідше у новонароджених II групи. Достовірно меншою була ширина судинних сплетінь у дітей, що отримували запропоноване нами лікування. Нижчою була частота перивентрикулярної лейкомаляції у новонароджених II групи.

Таблиця 2

Показники нейросонографії у обстежених новонароджених на 3 тижень життя

Група обстежених новонароджених	Шлуночковий індекс, %	Ширина III шлуночка, мм	Глибина тіл бокових шлуночків у парасагітальному скані, мм	Ширина судинного сплетіння на рівні тіла бокового шлуночка, мм
I (n = 30)	29,91±0,27	5,05±0,35	6,36±0,31	8,81±0,41
II (n = 30)	(22,04±0,25)*	(4,01±0,31)*	(4,57±0,3)*	(6,91±0,4)*
Контрольна (n = 30)	19,04±0,24	2,31±0,31	3,69±0,36	5,47±0,17

Примітка. * - вірогідність різниці відносно показників контрольної групи (p<0,05).

Щодо доплерографічного обстеження немовлят на 1 місяці життя – спостерігалось більш інтенсивне покращання мозкової гемодинаміки у новонароджених II групи: достовірно вищі показники швидкості кровотоку, зниження пульсового та резистентного індексів (p<0,05).

Висновки

Отримані результати свідчать про ефективність застосування препарату «Флавозід» у комплексній терапії недоношених дітей з внутрішньоутробною інфекцією, що проявля-

ється як у позитивній динаміці з боку клінічних симптомів захворювань, так і у зменшенні тривалості перебування немовлят в умовах відділень інтенсивної терапії новонароджених та зниження тривалості проведення інвазивної штучної вентиляції легень, що призводить до зменшення економічних витрат на лікування даної категорії пацієнтів. Нейросонографічне дослідження структур головного мозку та доплерометричне дослідження стану мозкової гемодинаміки підтверджують високу ефективність лікування внутрішньоутробної інфекції з включенням «Флавозіду».

Література

- Идрисова Л.С. Оценка состояния новорожденных, родившихся от матерей с высоким риском развития внутритрурной / Л.С. Идрисова // Современные проблемы науки и образования. – 2012. – № 1.
- Сенаторова Г.С. Досвід ведення новонароджених з тяжкими розладами дихання / Г.С. Сенаторова, Ю.С. Парашук, О.О. Ріга // Актуальні питання неонатології : IV Конгрес неонатологів України: м-ли докл. – К., 2006.
- Ермолаев Д.О. Изучение неонатальной смертности в регионе и ее структура / Д.О. Ермолаев, Г.П. Ермолаева, С.Н.Хазов // Регионализация и совершенствование перинатальной помощи: IV съезд Российской

- ассоциации специалистов перинатальной медицины, 21–25 окт. 2002 г.: м-лы докл. – М., 2002. – С. 31–32.
4. Внутриутробные инфекции и патология новорожденных: под ред. К.В. Орехова. – М.: Медпрактика-М., 2002. – 252 с.
5. Павлишин Г.А. Комплексна патогенетична терапія новонароджених з проявами перинатальних інфекцій / Г.А. Павлишин // Педіатрія, акушерство та гінекологія. – 2007. – №1. – С. 19–23.
6. Фризе К. Инфекционные заболевания беременных и новорожденных / К.Фризе, В.М. Кахель. – М.: Медицина, 2003. – 422 с.
7. Барашнев Ю.И. Перинатальная неврология / Барашнев Ю.И. – Спб., Триада-Х, 2001.
8. Askienazy - Elbar M. Infection diseases in obstetric and gynecology / M. Askienazy-Elbar // Am. J. Obstet. Gynecol. – 2006. – Vol. 4. – P. 143–148.

**НОВЫЕ ПОДХОДЫ К ВЫХАЖИВАНИЮ
НЕДОНОШЕННЫХ НОВОРОЖДЁННЫХ ОТ
МАТЕРЕЙ С БАКТЕРИАЛЬНО-ВИРУСНЫМИ
МИКСТ-ИНФЕКЦИЯМИ**

*О.О. Лошак, И.И. Новик, Т.В. Петрицюк,
О.В. Калиновский*

**ГУ «Институт педиатрии, акушерства
и гинекологии НАМН Украины»
(г. Киев, Украина)**

Резюме. В статье представлены результаты применения препарата «Флавозид» («Екофарм», Украина) у 30 недоношенных новорожденных от матерей с бактериально-вирусной микст-инфекцией. Полученные данные доказали, что «Флавозид» эффективен в лечении внутриутробной инфекции у новорожденных. Применение его вместе со стандартной терапией способствует уменьшению продолжительности пребывания детей в условиях отделений интенсивной терапии и снижению продолжительности проведения инвазивной искусственной вентиляции легких, частоты отклонений со стороны центральной нервной системы.

Ключевые слова: недоношенный новорожденный, бактериально-вирусная микст-инфекция, внутриутробное инфицирование, Флавозид.

**NEW APPROACH AT CARE OF PRETERM
INFANTS FROM MOTHERS WITH
BACTERIAL-VIRAL
MIXT- INFECTIONS**

*O.O. Loshak, I.I. Novik, T.V. Petritsuyk,
O.V. Kalinovskiy*

**SI «Institute of Pediatrics, Obstetrics and
Gynecology NAMS of Ukraine»
(Kyiv, Ukraine)**

Summary. Results of Flavozid («Ekofarm», Ukraine) administration in 30 prematurely born newborn from mothers with a bacterial-viral mixt-infection are presented in the article. Flavozid is an effective medicine in treatment complex for intrauterine infections in newborns. Application of Flavozid in standard complex assists to reduction of duration of infant's stay in NICU, to decline of duration of invasion artificial ventilation of lungs, and to reduction of complications from the side of the central nervous system.

Keywords: premature infants, bacterial-viral mixt-infection, intrauterine infection, Flavozid.