

У Ч Р Е Д И Т Е Л Ь :

АССОЦИАЦИЯ
ДЕРМАТОВЕНЕРОЛОГОВ
УЗБЕКИСТАНА

НОВОСТИ

ДЕРМАТОВЕНЕРОЛОГИИ И
РЕПРОДУКТИВНОГО ЗДОРОВЬЯ
1.2008

ЦЕНТРАЛЬНОАЗИАТСКИЙ
НАУЧНО-ПРАКТИЧЕСКИЙ ЖУРНАЛ

«Новости дерматовенерологии и репродуктивного здоровья»

Рецензируемый научно-практический журнал
Публикуется 4 раза в год
Основан в 1997 году

«The news of dermatovenerology
and reproduction health»
is a peer reviewed journal,
is published 4 times a year

Журнал зарегистрирован Госкомитетом
Республики Узбекистан по печати
Лицензия № 133 от 05.12.2003 г.

АДРЕС РЕДАКЦИИ:

г. Ташкент, ул. У. Юсупова,
Авиационный проезд, 10.
Ассоциация дерматовенерологов Узбекистана
«Новости дерматовенерологии и репродуктивного
здоровья»
Тел.(3712) 331-51-59, 144-06-33
E-mail: dermatol@bcc.com.uz

Подписной индекс - 1039
1042

ГНПП «Картография»
Адрес: 100170, Ташкент, ул. Зиялилар, 6
Тел.: 262-53-66
Факс: 262-57-31

За содержание рекламных материалов
ответственность несет рекламодатель

Подписано в печать 11.01.2008 г. Формат А4.
Печать офсетная.
Цена договорная.

РЕДАКЦИОННАЯ КОЛЛЕГИЯ

Главный редактор - А. Ш. Вайсов
Зам. гл. редактора - Р. А. Капкаев
Зам. гл. редактора - Д. Д. Курбанов
Отв. секретарь - А. Б. Рахматов
С. С. Арифов
Г. М. Гиясова
Ю. К. Джаббарова
Ш. И. Ибрагимов
Г. А. Исмаилова
Э. Г. Ким
И. М. Мухамедов
Б. А. Магруппов
Х. К. Шодиев

РЕДАКЦИОННЫЙ СОВЕТ

А. М. Абидов (Ташкент)
Д. Л. Арустамов (Ташкент)
В. А. Аковбян (Москва)
Г. Р. Батпенова (Астана)
А. Гюнеш (Турция)
Б. А. Дусчанов (Ургенч)
П. Т. Зоиров (Душанбе)
А. М. Исмаилов (Ашхабад)
Ш. М. Кабулов (Ташкент)
Ж. Р. Каримбердиев (Ташкент)
З. Д. Каримов (Ташкент)
Д. Ф. Каримова (Ташкент)
З. Б. Кешилева (Алматы)
Р. Кумар (Индия)
Э. И. Мусабаев (Ташкент)
П. Р. Менликулов (Ташкент)
Д. К. Нажмитдинова (Ташкент)
М. Ш. Садыкова (Ташкент)
С. С. Саипов (Ташкент)
С. Н. Султанов (Ташкент)
Р. И. Усманов (Ташкент)
В. П. Федотов (Днепропетровск)
Ш. А. Хамидов (Андижан)
Э. Х. Эшбаев (Ташкент)

ПАТОМОРФОМЕТРИЧЕСКАЯ КАРТИНА ПЛАЦЕНТЫ ЖЕНЩИН С ХРОНИЧЕСКИМ ВИРУСНЫМ ГЕПАТИТОМ «В», ЛЕЧЕННЫХ ПРЕПАРАТОМ «ПРОТЕФЛАЗИД»

Зарипова З.Ш., Исраилов Р.И., Курбанов С.Д.
Республиканский специализированный научно-практический
медицинский центр акушерства и гинекологии МЗ РУз

Большое количество исследований посвящены изучению течения беременности и родов у женщин с хроническим вирусным гепатитом «В» (ХВГ «В») и свидетельствуют о патологическом его характере, приводящем к преэклампсии и материнской смертности [2,3,4]. На сегодняшний день существуют различные теории патогенеза преэклампсии, одной из которых является сосудистая [1]. Согласно этой теории, на ранних сроках гестации (до 16 нед.) происходит нарушение миграции трофобласта в мышечный слой спиральных артерий матки, по мере прогрессирования беременности приводящее к формированию неполноценного маточно-плацентарного кровотока, поражению сосудов и развитию преэклампсии.

Частая хронизация болезни и развитие осложнений, снижающих качество жизни и являющихся причиной смерти у этих больных, требует совершенствования лечения. Несмотря на обилие литературных данных, остаются до конца не решенными зависимость частоты акушерской и перинатальной патологии от проводимого комплексного лечения нарушений функции печени, в том числе противовирусной терапии. В доступной литературе мы не встретили работ о применении препарата «Протефлазид» для лечения и профилактики осложнений гестационного процесса у беременных женщин, обусловленных хроническим вирусным гепатитом «В» минимальной активности. В связи с чем нами проведено изучение влияния хронического вирусного гепатита «В» (ХВГ «В») на морфологические и морфометрические параметры плаценты у женщин с преэклампсией.

Цель исследования: изучение патоморфологической картины плацент женщин с ХВГ «В», получавших во время данной беременности противовирусный препарат «Протефлазид».

Материалы и методы исследования: Изучена патоморфологическая картина плацент 30 женщин с ХВГ «В» минимальной активности, получавших в комплексной терапии основного заболевания «ПРОТЕФЛАЗИД» во время беременности. Возраст беременных женщин колебался от 21 до 36 лет и в среднем составил 24,3±0,3 лет.

Патоморфометрическое исследование плаценты проведено совместно с Республиканским патологоанатомическим центром (д.м.н., профессор Исраилов Р.И.). Патологические срезы плаценты окрашивались гематоксилином и эозином. Срезы просматривались на световом микроскопе. На мик-

рофотографиях с одинаковым увеличением с помощью морфометрической сетки Автандилова вычисляли сравнительную долю различных структурных компонентов терминальных ворсинок: стромы, сосудов, трофобластов, синцитиотрофобластов, очагов фибриноида и кальциноза. Для объективизации полученных результатов проведены морфометрические исследования плацентарной ткани. Для этого препараты, окрашенные гематоксилином и эозином, изучали на полуавтоматическом анализаторе «Интеграл-2М», при этом исследовали следующие параметры: площадь ворсин, площадь стромы ворсин, число сосудов в 1 ворсине, площадь сосудистого русла ворсины, число сосудов, расположенных под синцитием, площадь субсинцитиальных сосудов.

Результаты исследования и их обсуждение. Результаты морфологического исследования плаценты на фоне лечения «Протефлазидом» показали, что патоморфологические изменения, обнаруженные в плаценте при преэклампсии на фоне хронического гепатита в виде инвалютивно-дистрофических, дисциркуляторных нарушений менее выражены, а появление очагов воспаления и компенсаторно-приспособительных процессов локализованы лишь в базальной пластинке.

При этом волокнистые структуры хориальной пластинки сравнительно плотные, с повышением эозинофилии основного вещества стромы. В амнионе плаценты наблюдалось, что дистрофические изменения эпителия незначительные, базальная мембрана без отека и разрыхления стромы (рис. 1). Стволовые ворсины с небольшим отеком стромы, на поверхности которых обнаруживаются единичные небольшие терминальные ворсины.

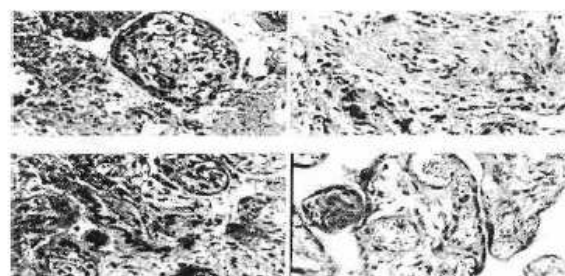


Рис. 1. После лечения. Уменьшение явления отека на базальной пластинке. Окраска гематоксилином и эозином. Ув: ок. 10, об.40.

В отдельных случаях хориальная пластинка местами инфильтрирована лимфоидными и юными соединительно-тканными клетками. На базальной поверхности также отмечается очаговая пролиферация юных соединительно-тканых клеток. Прилежащие к этим участкам стволы ворсин значительно утолщены и представлены хорошо дифференциальными стромальными и трофобластическими клетками. После лечения в стволых и средних по диаметру ворсинах обнаруживалась стабилизация дисциркуляторных и деструктивных нарушений как в строме, так и в стенках сосудов. В одних случаях строма представлена огромными пучками грубоволокнистой соединительной ткани и радиальным утолщением стенок сосудов. Центральные расположенные сосуды стволых ворсин остаются суженными, в просвете — десквомированные эндотелиальные клетки, стенки утолщены, представлено несколько слоев пролиферированных юных соединительно-тканых клеток, и лимфоидных элементов (рис. 2).

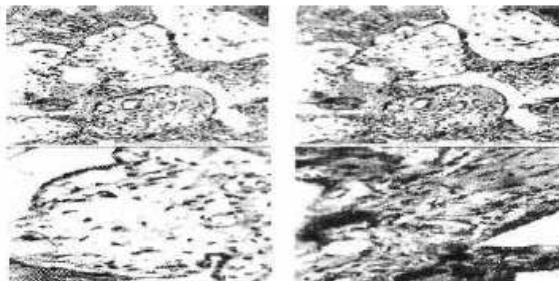


Рис. 2. После лечения. Улучшение состояние трофобластов, лимфоидная инфильтрация стромы терминальных ворсин. Окраска гематоксилином и эозином. Ув: ок. 10, об.40.

В окружности этих сосудов строма обычная состоит из неоформленной соединительной ткани. В этих случаях на поверхности стволых ворсин эпителиальный покров на большом протяжении сохранен. Терминальные ворсины относительно мелкие, удлиненной формы с уплотнением трофобластического слоя и расширением сосудов (рис. 3).

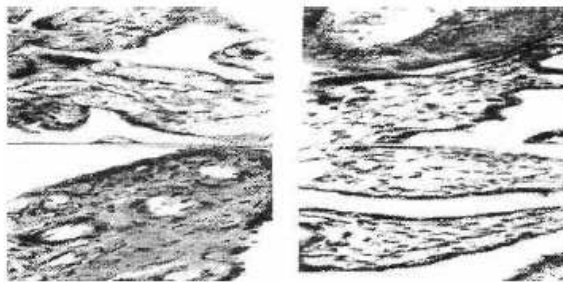


Рис. 3. После лечения. Расширение сосудов, уплощение трофобластов терминальных ворсин. Окраска гематоксилином и эозином. Ув:ок. 10,об.40.

Местами отмечается слияние между собой несколько терминальных ворсин в пучок с увеличением количества синцитиотрофобластических узелков. В других случаях в стволых ворсинах наблюдалось формирование большого количества синцитиотрофобластических узелков. Терминальные ворсины при этом умеренно развиты, мелкие, строма почти отсутствует, в них имеются единичные полнокровные сосуды. При этом в одних ворсинах имеются единичные центрально-расположенные сосуды и незрелая строма, состоящая из гиперхромных соединительно-тканых клеток. Покровный эпителий представлен в основном трофобластами и цитотрофобластами (рис. 4).

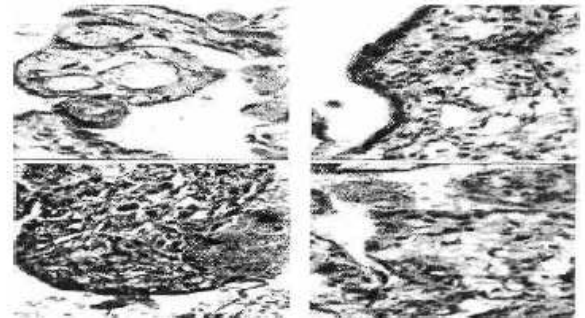


Рис. 4. После лечения. Гиперплазия трофобластов и цитотрофобластов терминальных ворсин. Окраска гематоксилином и эозином. Ув: ок.10, об.40.

Нарушение кровообращения и дистрофические изменения как в материнской, так и плодовой части плаценты незначительные и приводят к появлению очагов, состоящих из зрелых и тонких ворсин с рыхлой стромой, центральным расположением сосудов. На поверхности трофобласты формируют многорядный многослойный слой и синцитиотрофобластические узелки, большинство которых свободно лежат в межворсинчатом пространстве.

Полученные результаты морфометрического исследования показали, что на фоне лечения хронического гепатита Протефлазидом отмечалось уменьшение площади соединительнотканной стромы терминальных ворсин, сосуды расширялись, что свидетельствует об улучшении кровоснабжения плацентарной ткани, исчезновении отечных явлений в строме. Расширение сосудов, естественно, приводит к повышению обеспечения кислородом клеточных элементов, что сопровождается уменьшением объема синцитиотрофобластов в 2 раза и в среднем составило $9,6 \pm 1,7\%$. Занимаемая площадь фибриноида ($4,8 \pm 0,9\%$) и кальциноза ($1,7 \pm 0,3\%$) под действием лечения значительно уменьшена.

Выводы. При использовании противовирус-

НОВОСТИ ДЕРМАТОВЕНЕРОЛОГИИ И РЕПРОДУКТИВНОГО ЗДОРОВЬЯ

ного препарата «Протефлазид» у беременных женщин с хроническим вирусным гепатитом «В» приводит к улучшению кровообращения, снижению дистрофических изменений как материнской, так и плодовой части плаценты. При морфологичес-

ком исследовании происходило расширение сосудов за счет уменьшения площади соединительнотканной стромы терминальных ворсин и исчезновения отечных явлений в строме плацентарной ткани.

ЛИТЕРАТУРА:

1. Закиров И.З., Шехтман М.М. Руководство по экстрагенитальной патологии у беременных, 2003, .. с.
2. Буриев А. Я., Хасанов А. Х., Умиров С. Э. Вирусные гепатиты смешанной этиологии в регионе с высокой активностью эпидемического процесса

//Вестник врача общей практики. — Самарканд, 2001. -№1(17). -С. 19-21.

3. Майер К.П. Гепатит и последствия гепатита: Практик.рук.: Пер. с нем./ Под ред. А.А.Шептулина. - М.: ГЕОТАР Медицина, 1999. - 432 с.

4. Прудникова Т. Вирусные гепатиты - проблема номер один гепатологии.-2004.-№12.-С. 34-35.